Aus dem
Pathologischen Institut der Universität München
Referent: Geheimrat Professor Dr. Max Borst

Ein Fall von drüsigen Einschlüssen in einem periportalen Lymphknoten bei biliärer Zirrhose der Leber

Inaugural-Dissertation

vorgelegt einer

Hohen Medizinischen Fakultät

der

Ludwig-Maximilians-Universität München

zur

Erlangung der Doktorwürde

von

Hans Wohlfahrt
Solln b. München

München
Buchdruckerei K. Gach
1937

Aus dem
Pathologischen Institut der Universität München
Referent: Geheimrat Professor Dr. Max Borst

Ein Fall von drüsigen Einschlüssen in einem periportalen Lymphknoten bei biliärer Zirrhose der Leber

Inaugural-Dissertation

vorgelegt einer

Hohen Medizinischen Fakultät

der

Ludwig-Maximilians-Universität München

zur

Erlangung der Doktorwürde

von

Hans Wohlfahrt
Solln b. München

München
Buchdruckerei K. Gach
1937

R. UNIV
BIBLIOTHEEK
LEIDEN

Im normalen Lymphknoten findet sich kein epitheliales Gewebe. Trotzdem wird in der Literatur über Fälle berichtet, in denen derartiges Gewebe entweder in Form von Drüsenschläuchen innerhalb von Lymphknoten beobachtet wurde oder es wurden von Lymphknoten primär ausgehende Geschwülste epithelialen Baues beschrieben.

Das Interesse am Vorkommen derartiger Bildungen ist zunächst ein rein wissenschaftlich erklärendes, das versucht, Vorgänge im Organismus zu verstehen und Entwicklungen, die uns als fertiges Bild gegenübertreten, in ihrem Ablauf zu verfolgen und ihren Werdegang klarzustellen.

Außerdem kann man aber auch diagnostische Erwägungen geltend machen, die die weitere Entwicklungsmöglichkeit derartiger Einschlüsse im Auge haben, so ihre Beziehungen zu karzinomatösen Bildungen. Es könnte sich aus derartigen Beobachtungen ein Hinweis auf die Entstehung von Tumoren dunkler Herkunft ergeben.

Im Jahre 1910 teilten Albrecht und Arzt zwei einschlägige Fälle mit, die das Interesse für diesen Stoff weckten. Es entstand eine lebhafte Diskussion über die Entstehungsmöglichkeit derartiger Gebilde, in deren Verlauf eine Reihe weiterer Fälle bekannt gegeben wurde.

Albrecht und Arzt berichteten über eine mandarinengroße Geschwulst an der linken Halsseite bei einem 64-jährigen Mann und über eine pflaumengroße Geschwulst in der Submaxillargegend bei einem 12-jährigen Mädchen. In beiden Fällen war klinisch weder eine Malignität der Tumoren nachweisbar, noch konnte ein primärer Tumor festgestellt werden, als dessen Metastasen die Geschwülste hätten gelten können. Die Frage war deshalb wesentlich, weil in beiden Fällen das makroskopische Bild und das mikroskopische Uebersichtsbild zunächst lebhaft an Metastasen eines malignen Tumors er-

innerten. Die nähere histologische Untersuchung ergab jedoch, daß es sich um Lymphknoten handelte, die in ihrem Aufbau alle typischen Elemente enthielten; in deren Rindenschicht aber fanden sich nun „kleine und große Drüsenschläuche eingeschlossen, die ein regelmäßiges, hohes Zylinderepithel besitzen und durch einen dünnen Zug spärlicher, schlanker Bindegewebszellen gegen das adenoide Gewebe abgegrenzt sind".

Die beigefügten Bilder erwecken den Eindruck, als ob die Sinus von solchen epithelialen Bildungen ausgefüllt wären und durch ihre Wucherung und Zystenbildung das adenoide Gewebe und die Follikel verdrängt, auseinandergeworfen und z. T. zum Schwund gebracht hätten.

Ueber den feineren Bau berichten die Verfasser, daß es sich um schlanke, hohe Zylinderepithel-Zellen handelt, die regelmäßig, palisadenförmig nebeneinander angeordnet sind. Außerdem fanden sich in diesen zystischen Räumen einfache oder verzweigte papilläre Erhebungen.

Bei einem Vergleich der Drüsen oder Zystchen der Geschwülste mit den benachbarten Ausführungsgängen der Speicheldrüsen ergab sich eine überraschende, nahezu vollständige morphologische Uebereinstimmung der genannten Gebilde, obwohl in beiden Fällen die Kapseln der Geschwülste sich von den eng angeschlossenen Speicheldrüsen scharf abgrenzen. Nur stellenweise finden sich einzelne kleinste Ausführungsgänge oder ganz vereinzelte Drüsenschläuche in der Geschwulstkapsel und sogar in dem adenoiden Gewebe der Rindenschicht.

Die Verfasser kommen zu der Ansicht, daß es sich in diesen beiden Fällen um Beispiele für Gewebsverirrung handelt, „indem sich am Halse, in der Gegend der beiden großen Mundspeicheldrüsen in Lymphdrüsen eingeschlossene Gewebselemente fanden, die jedenfalls auf das Entoderm des Schlunddarmes, speziell vielleicht auf Absprengungen von Speicheldrüsenkeimen zurückgeführt werden müssen". Die histologische Diagnose der Tumoren lautete „papilläre Zystadenome, in typisches Lymphdrüsengewebe eingeschlossen."

Dieser Ansicht schloß sich mit einem neuen Beitrag E. Glaß an. Er beschreibt eine hühnereigroße, leicht höckerige Neubildung in der Parotis, vor dem Ohr, hinter dem linken Unterkieferwinkel. Er charakterisiert den Tumor als „eine von einer bindegewebigen Kapsel umgebene Neubildung, die aus lymphadenoidem, Keimzentren enthaltendem Gewebe besteht, welches drüsige Hohlräume von teilweise zystischem Charakter einschließt". Auf der beigefügten Abbildung lassen sich massenhaft Drüsengänge und zystisch erweiterte Drüsen mit vorwiegend hohem, zylindrischem Epithel erkennen.

Ein weiterer Fall wurde von Mazza und Casinelli berichtet. Sie untersuchten eine Geschwulst aus der linken Parotisgegend, die sich im Laufe von 10 Jahren entwickelt hatte. Die Schnittfläche wird als „granuliert und von zahlreichen zystischen Hohlräumen durchsetzt" beschrieben. Dazwischen fanden sich bräunliche Papillen. Die histologische Untersuchung ergab für diese Papillen lymphoides Gewebe mit Keimzentren und mit einem zarten Reticulum. Sie waren von einem hohen Zylinderepithel überkleidet, welches durch feine Bindegewebsfasern von dem lymphatischen Gewebe getrennt war. Die Verfasser hielten den Tumor für identisch mit den von Glaß und von Albrecht und Arzt mitgeteilten Fällen und bezeichneten sie als „Cysto-adénolymphome papillaire de la région parotidienne".

Ferner gehört hierher ein Fall, der von Neumeister mitgeteilt wurde. Es handelt sich dabei um einen Lymphknoten am Hals bei einer, auf die Schleimdrüsen beschränkten Wucherung am Zungengrund. In dem Lymphknoten fand sich eine zystische Erweiterung von Schleimdrüsen. Die Bildung wurde von Neumeister als Zystadenom bezeichnet.

Weiterhin wird von Rickl über eine kleine Geschwulst hinter dem rechten Kieferwinkel berichtet, die durch eine bindegewebige Kapsel vom normalen Parotisgewebe abgegrenzt war. Sie enthielt zahlreiche Hohlräume mit reich verzweigten papillären Erhebungen, die ein regelmäßiges, hohes Zylinder-

epithel trugen. Das Stroma war von vorwiegend lymphatischem Gewebe mit Keimzentren gebildet.

Eine ähnliche Geschwulst wurde weiterhin von Askanazy untersucht. Es handelt sich um einen walnußgroßen Tumor in der Parotisgegend bei einem 54 Jahre alten Mann. Das histologische Bild zeigt in reichlichem lymphatischem Gewebe mit Keimzentren zahlreiche, oft drüsenähnliche Spalträume, die von ein- oder mehrreihigem Zylinderepithel ausgekleidet sind. Auffallenderweise stehen die Kerne der Epithelzellen alle lumenwärts gerichtet. Askanazy hält die Abstammung dieses Epithels vom Kiemengangsepithel für das wahrscheinlichste. Er nennt daher die Geschwulst: Adenoma branchiogenes cylindrocellulare cysticum.

Dieselbe Bezeichnung wählte Feldmann für eine Geschwulst, die den gleichen Aufbau zeigt.

Die Erklärung für diese epithelialen Einschlüsse und Tumoren wurde also in Entwicklungsstörungen gesucht.

Albrecht und Arzt kamen zu dem Schluß, daß es sich in ihrem Falle, wie schon erwähnt, entweder um Gewebsverirrungen von Epithelien des Entoderms und Mesenchymkeimen, oder um Einschluß von Epithel des Entoderms der Mundbucht in Lymphknoten handeln müsse. — Wesentlich war für diese Entscheidung die topographische Lage (am Hals), da gerade an diesen Stellen infolge der komplizierten entwicklungsgeschichtlichen Verhältnisse häufig Fehlentwicklungen zu beobachten sind, die z. T. große Aehnlichkeit mit den untersuchten Fällen aufweisen. Die Autoren berufen sich dabei auf die Untersuchungen von Konstantiniecki und Mielecki, die von den Kiemengangsgeschwülsten erklären: „Die Kiemengangsgeschwülste entwickeln sich aus angeborenen Kiemenspaltenresten, brauchen aber selbst nicht angeboren zu sein. Obgleich sie in vielen Fällen mit zur Welt gebracht werden oder in den ersten Lebensjahren sich entwickeln, können ebensooft die Epithelkeime in den Geweben des Halses eingeschlossen liegen bleiben, bis ein unbekannter Reiz sie zu Wucherung und Neubildungen veranlaßt."

Auf Grund des Zusammenhanges der Tumoren mit der Parotis nehmen Albrecht und Arzt nun an, daß bei der ersten Differenzierung der Speicheldrüsen aus dem Entoderm der Mundbucht Gewebskeime der Speicheldrüse aberriert und dann im Lymphknoten eingeschlossen wurden, oder wenigstens so, daß die abgesprengten Epithelkeime einfach später sich ähnlich wie das Drüsenepithel differenziert hätten.

Glaß schließt sich dieser Ansicht im wesentlichen an, wobei er nach R. Mayer annimmt, daß bei anfänglich nebeneinander verlaufender, gleichzeitiger Entwicklung und Differenzierung von Lymphknoten und Parotis eine Vermengung beider Gewebe zustande kommt, so daß periphere Zweige der Parotis in größere Lymphknoten hineinragen und im Laufe späterer breiterer Trennung abgeschnürt werden und isoliert im Lymphknoten „versprengt" liegen. Neumeister führt die beschriebene Bildung ebenfalls auf eine Gewebsverwerfung zurück und läßt die Frage offen, ob entodermales Epithel zugleich mit Mesenchym verlagert wurde und aus letzterem sich Lymphknotengewebe gebildet hat, oder ob das entodermale Epithel an einen Ort gelangte, an dem sich später ein Lymphknoten entwickelte.

Rickl hält seinen Fall für ein Papillom der Parotis und meint, daß das Stroma von Haus aus die Neigung zur Bildung lymphadenoiden Gewebes hat und daß diese Neigung durch die Papillombildung noch gesteigert wurde.

Neben diesen Befunden kam noch eine andere Gruppe epithelialer drüsiger Einschlüsse im Lymphknoten zur Beobachtung. Es fanden sich nämlich Fälle mit ähnlichem histologischem Bild in größerer Zahl in Lymphknoten des kleinen Beckens von Frauen, die an Uteruskarzinom erkrankt waren.

Als erster beschrieb Ries einen Fall, bei dem in einem iliakalen Lymphknoten in seiner „Bindegewebsscheide, dann von dieser aus in die Bindegewebsfalten der Knoten und schließlich in die Follikelsubstanz eindringend, drüsenähnliche Bildungen mit schön ausgeprägtem Zylinderepithel" gefunden

wurden. Als Haupterkrankung wurde ein typisches Plattenepithel-Karzinom der Cervix uteri festgestellt.

Ries erklärt diese Bildung dadurch: „daß bei der Entwicklung der Genitalien ein Teil des Wolff'schen Körpers sich an und in diese Lymphknoten verirrt hat".

Einen weiteren Beitrag lieferte Wülfing unter Leitung von Borst, der bei einem Fall von Portiokarzinom in den iliacalen Lymphknoten schlauchartige Drüsenbildungen fand. Er beschreibt sie als „durchweg von mehreren Lagen eines Bindegewebes umgeben, das seinerseits von lymphozytenartigen Zellen und wenig größeren epitheloiden Elementen durchsetzt ist und dadurch zu einer Art Reticulum auseinandergedrängt erscheint". Es handelt sich also auch hier um Zylinderepithel tragende Räume, „stellenweise in sehr reichliches, sogenanntes zytogenes Gewebe eingebettet". Dieses Verhalten spricht nach der Meinung von Ries für eine Heterotopie, für eine Versprengung oder Verlagerung von Drüsenkeimen und für Beziehung zum Wolff'schen Körper. Dieser Meinung schlossen sich auch Borst, Kermauner und Lameris an. Es wurde also auch in diesen Fällen die Erklärung in entwicklungsgeschichtlichen Störungen gesucht.

Im Gegensatz dazu stellte Wertheim eine neue Theorie zur Erklärung derartiger Bildungen zur Diskussion. Er baute seine Untersuchungen auf breiter Basis auf und fand in etwa 13% seiner Karzinomfälle epitheliale Einschlüsse in Lymphknoten, während in 80 Fällen, bei denen kein Uteruskarzinom bestand, auch keine Einschlüsse angetroffen wurden. Er beschreibt diese Bildungen als schlauchartige, von Zylinderepithel, bisweilen mit Flimmerbesatz, ausgekleidete Gebilde, die hauptsächlich ganz nahe unter der Kapsel an der Peripherie des Lymphknotens liegen. Wenn sie reichlicher vorhanden sind, reichen sie auch ziemlich weit in die Tiefe.

Wertheim glaubte daher, daß das Vorkommen dieser Einschlüsse vom Vorhandensein eines Karzinomes abhängig sei und bezeichnet sie daher als karzinomatöse Bildungen. Seiner Meinung nach spielt dabei der Bau des Primärtumors

eine untergeordnete Rolle, so daß auch bei Plattenepithel-Karzinomen solche Bildungen mit Zylinderepithel in Lymphknoten möglich wären.

Schon bei der Aussprache zum Vortrag Wertheims lehnte Mackenrodt diese Deutung ab und führte an, daß Hauser in normalen Lymphknoten bei nicht Karzinomkranken Epithelien, und zwar nesterweise versprengt, gefunden habe. 1911 hat dann auch Wertheim seinen Standpunkt verlassen und sich der Meinung angeschlossen, daß auch für seine Fälle Entwicklungsstörungen verantwortlich zu machen seien.

Die Diskussion war aber damit noch nicht abgeschlossen. Robert Mayer griff das Thema neuerdings auf und brachte eine neue Anschauung und Erklärung vor.

Er vertritt den Gedanken, daß diese drüsigen Räume direkt aus Lymphgefäßen und Lymphräumen entstanden sind, deren Endothelien so stark gewuchert sind, daß sie epitheliale Gestalt angenommen haben. Als Grund für diese Wucherung des Endothels nahm er chronische Reizzustände an. Er fand solche Hohlräume und Zysten bei einem Fall von Eklampsie, bei Peritonitis in einem Lymphknoten des Oberschenkels.

Seiner Meinung schloß sich Brunet an, der erklärte, daß diese Bildungen durch Abschnürung von Lymphgefäßen und Lymphräumen und durch Wucherung ihres Endothels entstanden seien. Weiterhin wurden die Angaben Robert Mayers durch die Untersuchungen von Falkner, einem Schüler Wertheims, bestätigt. Auch er fand, daß bei starken chronischen Reizzuständen lokaler oder allgemeiner Natur ohne Karzinomentwicklung in Lymphknoten des paravesicalen Bindegewebes gelegentlich die gleichen epithelialen Einschlüsse angetroffen werden können, wie sie Wertheim in seinen Fällen mit Uteruskarzinom beschrieb.

Sitzenfrey fand ebenfalls solche drüsigen Einschlüsse in Lymphknoten bei entzündlichen Adnexerkrankungen. Die Zylinderzellen, welche die Schläuche auskleideten, trugen häufig Flimmerbesatz. Bei der Erklärung schließt er sich der Meinung R. Mayers an, daß „die epithelialen Schläuche als

Lymphgefäße bzw. Lymphräume zu betrachten sind, deren Endothel epitheliale Gestalt angenommen hat".

In seinem Lehrbuch bekennt sich Kaufmann zu der Ansicht, daß diese drüsenartigen, schlauchartigen epithelialen Einschlüsse im Lymphknoten „durch Umwandlung der Endothelien in epithelartige, mitunter selbst Flimmer tragende Zellen und Wucherung derselben" entstehen. Er führt dabei an, daß er „solche mit Zylinderepithel ausgekleidete Hohlräume im Lymphknoten der Achsel, des Halses und der Leisten in Fällen von Eiterungen in deren Wurzelgebiet" sah.

Diese Ansicht blieb jedoch nicht ohne Widerspruch: Lubarsch, Askanazy, Albrecht und Arzt vertraten neuerdings mit Nachdruck die Ansicht, daß diese Erscheinungen als Entwicklungsstörungen aufzufassen seien. In neuerer Zeit schloß sich auch Lüthy dieser Meinung an.

Er fand bei einer 33-jährigen Frau mit Agenesie der rechten Niere, Uterus bicornis partim bicollis, einem Divertikel des Uterus und doppeltem Gartner'schen Gang rechts, zwei bohnengroße retroperitoneal gelegene Lymphknoten, die in der Mitte Epithelschläuche mit hohem Zylinderepithel aufwiesen, das teilweise Flimmern trug.

Lubarsch vertritt in einer Anmerkung zu dieser Arbeit seine Auffassung, daß es sich um embroyonale Entwicklungsstörungen handelt und fügt zwei weitere Fälle an, bei denen in Gekröse-Lymphknoten Wucherungen von hohem Zylinderepithel gefunden wurden, augenscheinlich von der Bauchspeicheldrüse abstammend.

Einen neuen Weg beschritt bei der Klärung der vorliegenden Frage Schindler. Er fand in Lymphknoten schlauchförmige, oft zystisch erweiterte Bildungen, meist dicht unter der Kapsel oder in Trabekeln, sowohl bei Karzinom wie auch in karzinomfreien Lymphknoten. Die Wand der Räume war glatt, oder mit Papillen besetzt, die Auskleidung wurde von Zylinderepithel, oft mit Flimmerbesatz, gebildet. Beschrieben werden 9 Fälle, in verschiedenen regionären Lymphknoten des Uterus, in 2 Fällen in ganz kleinen, parametranen Knöt-

chen, in einem Fall im Bindegewebe des linken Parametriums. Ein Gang zeigte sogar eine lockere Hülle von glatten Muskelzellen in zirkulärer Anordnung.

Schindler erklärt nun: „daß es sich hier um zufällige Einschlüsse fremdartiger Zellen handelt, die physiologischerweise in verschiedene Lymphknoten auf dem Wege der Lymphbahnen verschleppt wurden, und denke da mit Bezug auf den weiblichen Genitalapparat in erster Linie an deportierte Epithelzellen aus dem Uterus, vom Deckepithel oder von den Drüsen des Uterus, in Anbetracht der großen Aehnlichkeit jener Schläuche mit Uterus- oder Uterindrüsen-Epithelien, eine Aehnlichkeit, die schon Ries aufgefallen ist".

Unabhängig von Schindler kam Halban bei der Erklärung der sogenannten Endometrium-Einschlüsse im Ovar, bzw. der Schokolade- und Teerzysten, zu derselben Annahme wie Schindler. Auch er glaubt, daß Uterusepithel und Uterusdrüsen auf dem Lymphwege verschleppt werden, gleichsam wandern können, so daß sich auf diese Weise die Wertheimschen Befunde in den regionären Lymphknoten des Uterus ungezwungen erklären ließen.

Wenn man diese verschiedenartigen Theorien zusammenfaßt, so stehen sich in der Deutung derartiger Bilder drei Anschauungen gegenüber: entweder handelt es sich

1. um epithelial umgewandelte Lymphgefäß-Endothelien, oder
2. um echte epitheliale Einschlüsse durch embryonale Gewebsverlagerung, oder
3. um Einschlüsse, die durch Einschwemmung von Epithelgewebe während des postembryonalen Lebens entstanden sind.

Die Theorie Wertheims, daß es sich dabei um karzinomatöse Bildungen, also Metastasen eines malignen Tumors handelt, bleibt dabei unberücksichtigt, da sie als widerlegt gelten kann und von ihrem Entdecker selbst verlassen wurde.

Abgesehen von den verschiedenen Erklärungsversuchen ergibt sich noch eine andere Möglichkeit, die beschriebenen

Fälle in zwei große Gruppen einzuteilen: Topographisch-anatomisch gesehen handelt es sich

1. um Fälle, die am Halse, meist in nächster Nachbarschaft der großen Speicheldrüsen, auftraten und sich im Gegensatz zu der zweiten Gruppe meistens als große Tumoren in den Lymphknoten entwickelten.

Die 2. Gruppe umfaßt im wesentlichen Fälle, bei denen die besprochenen Veränderungen in den kaum vergrößerten Lymphknoten der Beckenregion beobachtet wurden, entweder mit oder ohne Karzinom in den entsprechenden Beckenorganen.

Ohne zunächst auf die Diskussion der verschiedenen Entstehungstheorien einzugehen, soll im folgenden über einen Fall berichtet werden, der am Pathologischen Institut der Universität München zur Beobachtung kam.

Zunächst handelt es sich dabei um eine bisher nicht beschriebene Lokalisation derartiger epithelialer Einschlüsse in einen periportalen Lymphknoten bei primärer Erkrankung der Leber. Auch sonst zeigt der Fall Besonderheiten, die eine eingehende Betrachtung gerechtfertigt erscheinen lassen.

Der Fall wurde dem Pathologischen Institut dankenswerterweise von der Chirurgischen Poliklinik überlassen und wir erfahren aus der Krankengeschichte zunächst folgendes:

Familienanamnese ohne Belang.

Als Kind Masern, mit 17 Jahren Lungenspitzenkatarrh, mit 26 Jahren Kieferhöhlenoperation, ein Partus.

Seit ihrem 43. Lebensjahr fühlt sich die Patientin nicht mehr voll gesund. Sie bekam einen Kolikanfall, bei der Untersuchung wurden Gallensteine röntgenologisch festgestellt, klinisch ergab sich das Bild einer eitrigen Cholecystitis. Durch Diät blieb die Patientin drei Jahre lang nahezu schmerzfrei, hatte aber immer Uebelbefinden nach fetten Speisen. Mit 47 Jahren erneuter schwerer Kolikanfall. Seit einem Vierteljahr lehmfarbener Stuhl und dunkler Urin. Seit derselben Zeit Ikterus mit Juckreiz. Bei der Aufnahme ins Krankenhaus zeigte die 49-jährige Patientin einen mäßigen Ernährungszustand, es bestand eine Bronchitis, Druckschmerz im rechten

Oberbauch, die Leber war zwei Querfinger unterhalb des Rippenbogens tastbar. Die Patientin wurde dann operiert und eine Cholecystektomie vorgenommen. Es fand sich ein kastaniengroßer Gallenstein im Ductus choledochus, außerdem viel Gries und kleinere Steine. Nach vier Wochen wurde die Patientin bei gutem Allgemeinbefinden nach primärer Wundheilung entlassen.

Nach weiteren drei Monaten kommt die Patientin erneut in die Klinik. Seit zehn Tagen besteht neuerdings Ikterus ohne Schmerzen, die Patientin zeigt ein verfallenes Aussehen. Die Operationsnarbe ist reaktionslos, dagegen findet sich ein Erysipel am rechten Oberschenkel. Innerhalb zwei Tagen Ausbreitung des Erysipels und Exitus unter den Zeichen der Kreislaufschwäche.

Die Sektion (Protokoll Nr. 608) ergab: Mittelgroße Leiche einer 49-jährigen Frau in stark reduziertem Ernährungszustand. Allgemeiner starker Ikterus mit intensiver gelber Verfärbung der Haut und aller Schleimhäute. Am rechten Oberschenkel und über der Hüfte ist die Haut stark geschwollen, gerötet, ödematös, die Haut ist dabei stark mazeriert und läßt sich leicht abheben. Die Begrenzung der Rötung gegen das gesunde Gewebe ist zackig und unscharf. Ueber dem Trochanter findet sich eine etwa 2 cm lange, tamponierte Inzision, die bis in die Muskulatur reicht. Unter dem Rippenbogen eine reizlose, primäre Narbe nach Colezystektomie.

Nach Eröffnung der Bauchhöhle zeigt sich, daß der rechte Netzzipfel gegen die Leber hinaufgezogen und mit der Unterfläche der Leber verwachsen ist. Desgleichen ist auch das freie Duodenum gegen die Leber verzogen und dort verwachsen. Die periportalen Lymphknoten sind vergrößert, geschwollen, weich. In der Bauchhöhle befindet sich ein etwas trübes, gelbes Transsudat, in der Menge von 500 ccm. Die Sektion der Leber zeigt diese groß, von zäher Konsistenz, auffallend gelb, besonders am Schnitt. Die Läppchenzeichnung ist nicht gut zu erkennen, das Parenchym ist wie gekocht, trüb, stellenweise ist das Lebergewebe stark vermindert, an

seine Stelle sind Bindegewebe und erweiterte Kapillaren getreten. Stärker hellgelbe Partien wechseln mit weniger gelben ab. Steinbildungen finden sich weder in der Leber noch in den Gallengängen; die Galle, die sich in dem erweiterten Gallengangsystem findet, ist gut ausdrückbar und von hellgelber Farbe. Der Ductus choledochus erweitert sich nach kurzem Verlauf sehr stark, wird etwas starr, die Wand ist verdickt und läßt eine Narbe als festen Strang deutlich erkennen. Der Ductus cysticus ist nur als kleiner Sack feststellbar. Die Erweiterung des Ductus choledochus setzt sich bis in die Leber hinein fort. Die Papilla Vateri ist leicht zu sondieren. Sonstige pathologische Befunde ergaben sich an den Lungen, in Form bronchopneumonischer Herde im rechten Unterlappen und einer ödematösen Durchtränkung aller übrigen Lungenanteile. Tracheobronchitis catarrhalis. Toxische Schädigung der Parenchyme, akute Schwellung der Milz, Atherosklerose I der Aorta, Arteriolosklerose der Nieren, Perioophoritis, Sekret- und Blutstauung in den kolbig aufgetriebenen Tuben.

Die histologische Untersuchung der Leber ergab folgendes Bild:

Bei schwacher Vergrößerung zeigen sich die Parenchyminseln auseinandergedrängt durch zellig infiltriertes Bindegewebe und die einzelnen Leberzellbalken durch blutgefüllte Kapillaren. Bei stärkerer Vergrößerung finden sich in den einzelnen Läppchen auch Entzündungszellen. Die Glisson'schen Dreiecke bestehen aus Bindegewebe mit Gallengangswucherungen. Um die Gallengänge findet man reichlich Plasmazellen, Leukozyten und vereinzelt schollige Massen von Gallenfarbstoffen angehäuft (Eisenreaktion negativ). Dabei ist zu bemerken, daß die entzündlichen Prozesse sich im Bereich der kleineren Gallengänge wesentlich stärker abspielen als um die großen. Manchmal finden sich statt der Gallengänge nur solide Epithelsprossen, die offenbar als Gallengangsneubildungen und sogen. Pseudotubuli (Leberzellenregenerate) angesprochen werden müssen. Gallenthromben konnten in den Gallengängen nicht gefunden werden, wohl aber findet sich

Gallenpigment innerhalb der Leberzellen und auch in den Sternzellen.

Ein Präparat mit Fettfärbung zeigt in der Peripherie der Läppchen ziemlich viel feinst verteiltes Fett. In den Sternzellen war Fett nicht nachweisbar.

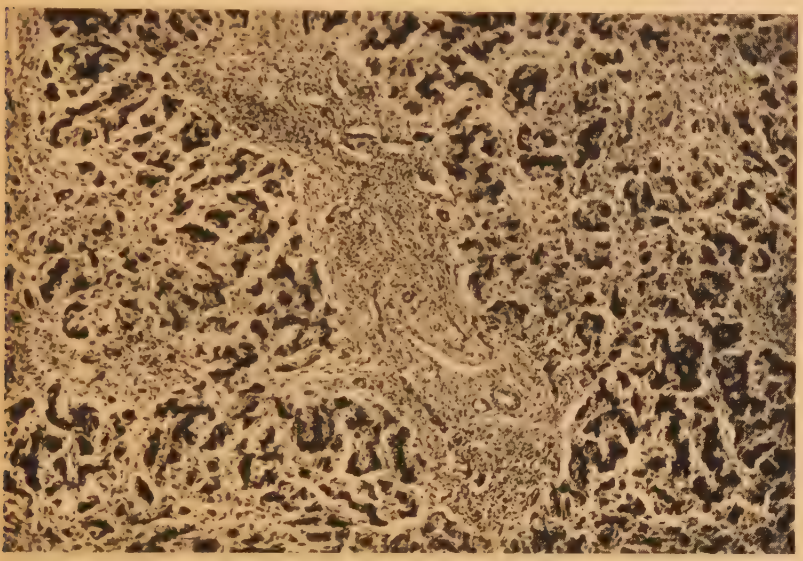

Auf Grund dieser Befunde konnte die Diagnose „biliäre Zirrhose" gestellt werden. Nach der Benennung von Rößle müßte dabei der Fall der 2. Gruppe seiner Einteilung der biliären Zirrhosen, den sogen. cholangitischen Zirrhosen, zugerechnet werden. Damit decken sich auch die klinischen Erscheinungen, die der Fall während seines zweiten Krankenhausaufenthaltes bot (Coma hepaticum).

Weiterhin wurden zwei periportale Lymphknoten untersucht. Diese Knoten waren makroskopisch mäßig vergrößert, von weicher Konsistenz, zeigten aber auf dem Schnitt kleine Besonderheiten.

Die mikroskopische Untersuchung ergab jedoch bei einem dieser Knoten ein eigenartiges Bild:

Schon bei kleiner Vergrößerung sieht man die Kapillaren

prall mit Blut gefüllt, aber auch in den Lymphsinus überall Blutkörperchen, die stellenweise zu großen Blutungsmassen zusammengesintert sind und die Räume vollständig ausfüllen. Allenthalben finden sich Anzeichen einer chronischen Entzündung in den Sinus, sog. Sinuskatarrh.

In dem Lymphgewebe fallen, sowohl nahe den Randpartien als auch im Zentrum, eigenartige drüsige Gebilde auf, sie liegen zum Teil in den Follikeln und in den Sinus und umgeben sich mit einer deutlichen Hülle von Bindegewebe. Die Größe der Lumina ist ganz verschieden und schwankt von kleinen, die etwa den Durchmesser einer Kapillare aufweisen, bis zu zehnfach größeren Hohlräumen. Ausgekleidet sind sie sämtlich mit Epithel, und zwar weisen die kleineren ein regelmäßiges, mehr kubisches Epithel mit guter Kernfärbung auf, während die größeren Hohlräume ein hohes Zylinderepithel mit blaßgefärbtem Kern tragen. An einigen Stellen läßt sich an diesem Zylinderepithel Flimmerbesatz nachweisen. Der Inhalt dieser Lumina färbt sich schwach rosa, ist strukturlose glasige Masse, die vereinzelt auch rote Blutkörperchen enthält.

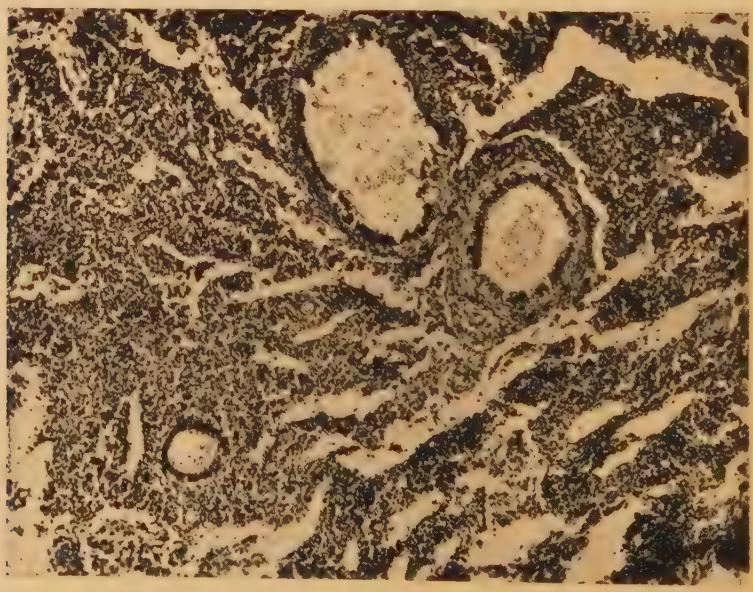

Ein zweiter Lymphknoten aus derselben Region zeigt bei mikroskopischer Untersuchung lediglich eine starke Blutfülle der Kapillaren und Zeichen chronischer Entzündung, dagegen lassen sich weder Blutungen in die Lymphsinus noch epitheliale Drüsenschläuche nachweisen.

Es scheint nach dem histologischen Bild berechtigt, diesen Fall den in der Literatur beschriebenen Fällen anzureihen. Es handelt sich offensichtlich um epitheliale Einschlüsse in einem Lymphknoten mit Bildung von drüsenartigen Hohlräumen.

Versucht man nun, die bisher gegebenen Erklärungen für das Vorkommen derartiger Bildungen auf diesen Fall anzuwenden, so schließt sich zunächst die Möglichkeit eines Zusammenhanges mit einem malignen Tumor (Karzinom) von vornherein aus, da nirgends ein primärer Tumor zu finden war. Es bleibt also noch die Möglichkeit, entwicklungsgeschichtliche Ursachen anzunehmen, oder eine Umwandlung von Endothel in Epithel, oder schließlich die Annahme von Schindler, eine Einschleppung von Epithelzellen aus dem zugehörigen Gebiet in die Lymphknoten.

Die Voraussetzung für die Annahme einer Umwandlung von Lymphgefäßendothel in Epithel wäre an sich durch den sicher vorhandenen chronischen Reiz- und Entzündungszustand sowohl der Lymphknoten selbst als auch der Leber gegeben. Wenn man jedoch berücksichtigt, daß derartige Bildungen verhältnismäßig selten beobachtet werden, bei ihrem Auftreten jedoch stets vollkommen einheitliche Bilder darstellen, so daß alle Beschreibungen in ihren Hauptzügen übereinstimmen, so verliert die zunächst bestechende Theorie viel von ihrer Wahrscheinlichkeit. Entzündliche Reizzustände in Lymphknoten oder ihrem Wurzelgebiet sind sehr häufig. Besonders im Zusammenhang mit Karzinom werden sehr viele derartige Lymphknoten untersucht; wenn eine Umwandlung von Endothel unter der Voraussetzung eines chronischen Reizes stattfinden würde, so ist nicht einzusehen, warum dieses Bild nicht viel häufiger beobachtet werden sollte. Ferner ist mit Sicherheit anzunehmen, daß man bei den zahlreichen

Untersuchungen irgendwelche Uebergangsstadien zwischen Endothel und Epithel hätten finden müssen. Es wird nirgends von Mitosen gesprochen, im Gegenteil erwähnen die meisten Beobachter ein regelmäßiges Epithel. Es ist auch nicht wahrscheinlich, daß Epitheleinschlüsse in Lymphknoten von derart einheitlichem Bau durch chronischen Reiz nur im weiblichen kleinen Becken entstehen. Es gibt auch keine Möglichkeit die immer wieder erwähnten Flimmerhaare des Epithels vom Lymphgefäßendothel abzuleiten, sie sind bestimmte charakteristische Kennzeichen echter Epithelzellen. Zuletzt sei noch darauf hingewiesen, daß die Metaplasielehre die Verwandlung von Endothelien des Mesenchyms in echtes Epithel nicht erlaubt.

Bisher sind derartige Bildungen in der Hauptsache nur in den Lymphknoten des Beckens beobachtet worden. Die Fälle von Albrecht und Arzt, Glaß, Mazza und Casanelli, die epitheliale Einschlüsse in Lymphknoten des Halses fanden, nehmen insofern eine Sonderstellung ein, als es sich hier um richtige Tumoren gehandelt hat, die in jahrzehntelangem Wachstum sich bis zu beträchtlichen Größen entwickelt haben. Dagegen sind die beschriebenen Beckenlymphknoten und auch der unserem Falle zugrunde liegende periportale Lymphknoten nicht wesentlich vergrößert. Weiterhin ist in den erstgenannten Fällen die enge topographische Beziehung zu den Speicheldrüsen zu beachten. Alle beschriebenen Tumoren liegen unter oder dicht an der Kapsel der Parotis oder Submaxillaris. Albrecht und Arzt weisen ferner ausdrücklich auf eine auffallende Uebereinstimmung in der Morphologie und in der Färbung der Tumorepithelien mit denen der Speicheldrüsenausführungsgänge hin. Es handelt sich also um Bildungen, die sich durch die Art ihres Auftretens als Tumoren, ferner durch ihre räumliche Beziehung zu den Speicheldrüsen, offensichtlich von den Epitheleinschlüssen im kleinen Becken und von unserem Falle unterscheiden. Für diese Fälle ist die Erklärung, daß es sich um abgesprengte Partikel der Speicheldrüsen handelt, überzeugend.

Aber auch für einen Teil der Fälle, bei denen die ge-

nannten Veränderungen sich in den Beckenlymphknoten befanden, wird man mit der Annahme einer embryonalen Gewebsverlagerung die größte Wahrscheinlichkeit treffen. Besonders der Fall Lüthys, der in einem lumbalen Lymphknoten epitheliale Einschlüsse fand, erklärt sich sicherlich am zwanglosesten durch die Mißbildungstheorie, wenn man berücksichtigt, daß der Fall durch ausgedehnte Mißbildungen des gesamten Urogenitalapparates gekennzeichnet ist. Aehnlich gelagert erscheinen auch die Fälle von Wülfing, Sick und einer der vier Fälle von Ries, bei denen ebenfalls noch anderweitige Mißbildungen am Urogenitaltrakt sich vorfanden.

Doch scheint es nicht gerechtfertigt, daraufhin all die anderen Fälle nach demselben Schema zu behandeln und durch embryonale Entwicklungsstörungen zu erklären. Lubarsch hat in seinem Nachwort zu der Arbeit Lüthys die so stark betonte Einheitlichkeit der Befunde erschüttert, wenn er sich auch der Ansicht Lüthys anschließt.

Unter diesen Gesichtspunkten stößt die Anwendung der Mißbildungstheorie auf unseren oben beschriebenen Fall auf große Schwierigkeiten. Weder makroskopisch — etwa in Form irgendwelcher Anomalien im entsprechenden Bereich —, noch mikroskopisch durch irgendeine bestimmbare Differenzierung des fremden Gewebes findet sich ein Hinweis auf eine embryonale Gewebsversprengung. Natürlich läßt sich die Annahme etwa einer embryonalen Verlagerung von Bildungsmaterial der Gallengänge oder des Ductus pancreaticus nicht schlagend widerlegen. Die Ansicht von Halban (Endometriumverschleppung) kommt für unseren Fall überhaupt nicht in Betracht.

Für diesen wie für die anderen, nicht gleichzeitig mit weiteren Mißbildungen einhergehenden Fälle scheint uns die Erklärung Schindlers viel zwangloser, die eine Verschleppung von Epithelzellen auf dem Lymphwege in die regionären Lymphknoten und eine sekundäre Wucherung dieses Epithels annimmt. Man kann sich dabei wohl vorstellen, daß der entzündliche Reiz für die Wucherung der eingeschleppten

Epithelzellen von großer Bedeutung ist. Betrachtet man unseren Fall unter diesem Gesichtspunkt, so drängt sich der Gedanke an die in der Leber beobachteten Gallengangsneubildungen, beziehungsweise Pseudotubuli auf, die dort als solide Epithelsprossen imponieren. Es findet also in dem zugehörigen Gebiet dieses periportalen Lymphknotens offensichtlich eine beträchtliche Epithelwucherung statt. — Was liegt näher, als die Annahme, daß von da aus das Material, das dann zur Bildung der Epithelzysten in den Lymphknoten führte, in diesen verschleppt wurde. Die deutliche Aehnlichkeit des Epithels sowohl in den Gallengängen als auch in den Lymphknoten bildet eine weitere wesentliche Stütze dieser Annahme.

Im Grunde genommen unterscheiden sich ja auch die beiden Annahmen nicht so wesentlich voneinander. In beiden Theorien wird ein Eindringen von Epithelien in Lymphknoten angenommen, entweder als embryonale Gewebsverirrung oder auf dem Lymphwege im postembryonalen Leben. Es handelt sich also eigentlich nur um den Zeitpunkt, in dem man diesen Vorgang ansetzen will.

Ungeklärt bleibt die Ursache und Bedeutung der Blutungen, die in den Lymphknoten hinein erfolgte. Da aber in keinem der beschriebenen Fälle sich eine Andeutung ähnlicher Befunde findet, die epithelialen Bildungen sich aber genau gleichen, darf dieser Erscheinung eine wesentliche und ursächliche Bedeutung für die Entstehung der epithelialen Zysten wohl abgesprochen werden.

Eine endgültige und sichere Erklärung der Entstehung derartiger Bildungen und vor allem ihrer Ursachen wird auf dem Wege der späteren Untersuchung des mehr oder weniger abgeschlossenen Vorgangs nie möglich sein. Stößt doch die Klärung der kausalen Genese selbst bei groben Mißbildungen meist auf unüberwindliche Schwierigkeiten. Die Wege der formalen Genese dürften sich aber innerhalb der gegebenen Erklärungen bewegen. Ihre Bestätigung können sie nur durch immer wiederholte Beobachtungen finden. Dazu sollte diese Arbeit ein kleiner Beitrag sein.

Zusammenfassung

Es wird über einen Fall von epithelialen Einschlüssen in einem periportalen Lymphknoten bei biliärer Zirrhose der der Leber berichtet. An Hand dieses Falles werden die bisher in der Literatur gegebenen Erklärungen derartiger Bildungen gegeneinander abgewogen.

Es wird auf die Wahrscheinlichkeit einer Einschleppung von Epithelien auf dem Lymphwege in die Lymphknoten hingewiesen und in diesem Zusammenhang auf die bekannten regenerativen Neubildungen in der zirrhotischen Leber (Gallengangs - Leberzellenwucherungen) zurückgegriffen.

Herrn Geheimrat Professor Dr. Borst danke ich für die Ueberlassung der Arbeit und Uebernahme des Referates verbindlichst.

Ferner danke ich Herrn Dr. Höra für seine freundliche Mithilfe.

Literatur

Albrecht und Arzt	„Epitheliale Tumoren", Frankfurter Zeitschrift für Path., Bd. IV.
Askanazi	„Epitheliale Einschlüsse", Deutsche med. Wochenschrift 1923, Bd. I.
Borst	„Lehre von den Geschwülsten".
Brunet	„Epitheliale Schläuche", Zeitschrift für Geburtshilfe und Gynäkologie, Bd. 56.
Falkner	„Epitheliale Zysten", Zentralbl. f. Gynäkologie, 1903.
Glaß	„Epitheliale Tumoren", Frankfurter Zeitschrift für Path., Band IX.
Kaufmann	„Lehrbuch der spez. pathol. Anatomie".
Kermauner und Lameris	„Epitheliale Einschlüsse", Beiträge zur Geburtshilfe und Gynäkologie, Bd. V.
Krömer	„Wolff'scher Gang", Arch. f. Gyn., Bd. 65.
Lubarsch	XVI. Internat. Kongreß für Medizin in Budapest.
Lüthy	„Epitheliale Einschlüsse", Virchow-Archiv, Bd. 250.
Mayer, Robert	„Epitheliale Einschlüsse", Virchow-Archiv, Bd. 195, und Zeitschr. f. Geburtshilfe u. Gynäkologie, Bd. 49.
Neumeister	„Epitheliale Tumoren", Zentralblatt für allgemeine Path., Bd. 34.
Rickl	„Epitheliale Tumoren", Zentralblatt für allgemeine Path., Bd. 35.
Ries	„Epitheliale Einschlüsse", Zeitschrift für Geburtshilfe und Gynäkologie, Bd. 35.
Schindler	„Epitheliale Einschlüsse", Monatsschr. für Geburtshilfe und Gynäkologie, Bd. 23.
Sitzenfrey	„Epitheliale Hohlräume", Zeitschrift für Geburtshilfe und Gynäkologie, Bd. 67.
Sternberg	„Die Lymphknoten", Lehrbuch der Pathologie von Henke-Lubarsch.
Wertheim	„Epitheliale Einschlüsse", Zeitschrift für Geburtshilfe und Gynäkologie, Bd. 48.
Wülfing	„Epitheliale Einschlüsse", Zeitschrift für Geburtshilfe und Gynäkologie, Bd. 44.

Lebenslauf

Ich, Hans Wohlfahrt, geboren am 17. Mai 1909 in Spiegelau als Sohn des Kaufmannes Anton Wohlfahrt und seiner Frau Elisabeth, geb. Giese, absolvierte im Jahre 1929 das humanistische Wittelsbacher Gymnasium in München. Anschließend begann ich mit dem Studium der Medizin an der Universität München. Im Wintersemester 1934 legte ich an derselben Universität mein medizinisches Staatsexamen ab. Im Jahre 1935 war ich als Medizinalpraktikant am Krankenhaus Nymphenburg (München) beschäftigt. Im Dezember dieses Jahres wurde mir die Approbation erteilt. Seit Februar 1936 bin ich am Pathologischen Institut der Universität München als Volontärassistent beschäftigt.